17

Zur Kenntnis der cavernösen Angiome der Leber.

Inaugural-Dissertation

der

medizinischen Fakultät

der

Kaiser Wilhelms-Universität Straßburg i. Els.

zur

Erlangung der Doktorwürde

vorgelegt von

Fritz Roggenbau.

Straßburg i. Els.

1910.

Zur Kenntnis der cavernösen Angiome der Leber.

Inaugural-Dissertation

der

medizinischen Fakultät

der

Kaiser Wilhelms-Universität Straßburg i. Els.

zur

Erlangung der Doktorwürde

vorgelegt von

Fritz Roggenbau.

Straßburg i. Els.

1910.

Gedruckt mit Genehmigung der medizinischen Fakultät der Universität Straßburg.

Referent: Herr Prof. Chiari.

Im Laufe der letzten Zeit sind im hiesigen pathologischen Institute zwei Fälle von multiplen cavernösen Angiomen der Leber zur Sektion gekommen, die deshalb der Mitteilung wert erschienen, weil sich in dem einen Falle neben kleineren ein auffallend großes Cavernom fand, vor allem aber weil sich in beiden Fällen interessante Anhaltspunkte für die Genese und das Wachstum dieser Tumoren ergaben.

Der erste Fall betraf die 50 jährige Frau Sofie J., die in der Hebammenschule des hiesigen Bürgerspitals (Direktor Prof. Freund) gestorben war und am 19. Juni 1908 von Herrn Prof. Chiari seziert wurde. Die klinische Diagnose lautete: Hämorrhagischer Tumor im Abdomen.

Nach der Krankengeschichte, welche ich der Liebenswürdigkeit des Herrn Prof. Freund verdanke, war die Frau zum erstenmal am 25. Juli 1907 in die Poliklinik der Hebammenschule gekommen. Sie hatte seit 1 Jahre ein Dickerwerden des Leibes beobachtet und klagte jetzt über geringe Beschwerden (Unbeholfenheit und Druckgefühl im Leibe beim Sitzen). Status am 25. Juli 1907: große, kräftige Frau. Im Gesichte ektasierte Venen. Der Puls ist intermittierend, voll, 80 in der Minute. Der Herzbefund ist bis auf ein systolisches Geräusch an der Spitze normal. Das Abdomen ist etwas fettreich, dabei stark ausgedehnt durch eine schlaffe, über mannsfaustgroße Resistenz, die die rechte Bauchhälfte ausfüllt. Ob Ascites besteht, und ob die Geschwulst mit dem Uterus zusammenhängt, ist nicht sicher zu konstatieren. Die Patientin wird zur genaueren Untersuchung bestellt, entzieht sich aber der weiteren Behandlung.

Erst am 11. Juni 1908 suchte sie wieder die ärztliche Behandlung in der Hebammenschule auf. Der Status hatte sich jetzt wesentlich verändert: das Abdomen ist ganz kolossal ausgedehnt durch einen zystischen, fluktuierenden Tumor, der bis unter den rechten Rippenbogen reicht, gar

nicht verschieblich ist, und den Magen nach links oben, die Därme weit nach hinten verdrängt. Es besteht erhebliche Atemnot. Die Patientin sieht verfallen und elend aus und zeigt blaßgelbe Hautfarbe. Der Puls ist klein und aussetzend. Die Beine sind leicht ödematös. Die Patientin kann weder essen noch schlafen und ist sehr unruhig. Durch den Zustand der Patientin war eine eingehende Untersuchung nicht möglich. Nachdem die Atmung und die Zirkulation bei der Patientin durch entsprechende Behandlung gebessert war, wurde am 18. Juni 1908 die Laparotomie durch Herrn Prof. FREUND ausgeführt.

Operation: Die Bauchdecken sind ödematös. Die Laparotomiewunde blutet stark. In dem Moment, wo das Peritoneum parietale gespalten wird, wölbt sich ein mächtiges „Kystom“ gewaltsam vor, platzt augenblicklich und läßt einen dicken Strahl dunklen Blutes mit solcher Vehemenz austreten, daß der Saal weit mit Blut bespritzt ist. Die Rupturstelle wird sofort vernäht. Der jetzt schlaffe Sack führt nach den Organen der oberen Bauchhöhle (Leber? Magen?), ist innen ohne festen Inhalt und nirgends adhärent. Uterus und linke Adnexe normal. Eine rechtsseitige Ovarialcyste wird schnell entfernt. In diesem Augenblick füllt sich das Abdomen von neuem mit Blut. Die „Cyste“ wird rasch in die Bauchdecken eingenäht und nach Entfernung der ersten provisorischen Verschlußnähte an der Rupturstelle mit Gaze tamponiert. Schleunige Bauchnaht. Trotz aller Analeptica stirbt Patientin eine Stunde später im Kollaps.

Die am folgenden Tage ausgeführte Sektion ergab folgenden Befund:

Der Körper war 167 cm lang, kräftig gebaut, mit mäßig starker Muskulatur und einer mittleren Menge Panniculus versehen, dabei ungemein blaß. Die Totenstarre war stark ausgesprochen. Das Haar war braun. Die Pupillen waren mittelweit und gleich. Der Hals war dick und der Thorax von mittleren Dimensionen. Die Brustdrüsen waren klein. Der Unterleib war schlaff und eingesunken. 4 cm unterhalb des Nabels fand sich eine 15 cm lange, frische Laparotomiewunde, deren unteres Ende der Symphysis ossium pubis entsprach.

Diese Wunde war vollkommen vernäht. In der Mitte ragte ein von Blut imbibierter Gazetampon, im oberen Ende mehrere Seidenfäden hervor.

Die weichen Schädeldecken waren sehr blaß. Der Schädel maß 51 cm im Horizontalumfange und war etwas dicker. Die Dura mater war wenig gespannt und in ihren Sinus fand sich spärliches flüssiges Blut von blasser Farbe. Die inneren Meningen waren sehr blaß und zart, die basalen Arterien zartwandig. Das Gehirn zeigte sich von außen normal und wurde nicht weiter seziert. Beim Freipräparieren des Thorax fand sich eine seröse Durchtränkung der Subcutis (Na Cl-Infusion). Das Zwerchfell stand rechts am oberen Rande der 3., links der 4. Rippe. Die Schilddrüse war in allen Teilen vergrößert und hochgradig kolloidhaltig und sehr blaß. In der Luftröhre fand sich spärlicher Schleim; ihre Schleimhaut war wie die der Hals- und Mundorgane blaß. Die Tonsillen waren etwas größer. Die rechte Lunge zeigte sich nur am linken Rande zart angewachsen. In dem unteren Drittel fand sich beginnende Atelektase; sonst war die rechte Lunge lufthaltig, blaß und sehr wenig ödematös. Die linke Lunge war frei, sonst ebenso beschaffen wie die rechte. Der Herzbeutel enthielt 1 Eßlöffel klaren Serums. Das Herz war von normaler Beschaffenheit. In seinen Höhlen war nur spärliches Blut enthalten. Die Klappen waren ebenso wie die Intima der Aorta thoracica zart. Die Aorta thoracica war rechtsläufig. Der Ösophagus war blaß.

In der Bauchhöhle fanden sich ca. 2 l dunklen flüssigen Blutes. Das Peritoneum zeigte sich dabei unverändert. Als Quelle für diese Blutextravasation war eine jetzt vernähte und im oberen Winkel der Laparotomiewunde fixierte Kontinuitätstrennung eines cavernösen Tumors des linken Leberlappens (s. Textfig. 1, 2 u. 3) nachzuweisen.

Von diesem Tumor fanden sich der ganze linke Leberlappen und die linke Hälfte des rechten Leberlappens, ferner auch der ganze Lobus quadratus eingenommen. Dieser jetzt sehr stark kollabierte Tumor cavernosus ließ sich durch Eingießen von Formol-Alkohol leicht anfüllen und gewann dadurch ein bedeutendes Volumen, so zwar, daß bei etwa halbvoller Füllung der linken Leberlappen von hinten nach vorne gemessen 33 cm, von rechts nach links 22 cm und von oben nach unten etwa 9 cm maß. Die linke Hälfte des rechten Leberlappens und der Lobus quadratus, die auch, wie erwähnt, von dem Tumor eingenommen waren, zeigten dabei etwa normale Größe. Das Peritoneum war an dem vorderen Rande des linken Leberlappens streifig und fleckig weißlich verdickt, sonst zart. An der hinteren Fläche des linken Leberlappens war dasselbe durch stärker vorspringende Partieen des Tumors stellenweise emphysemblasenartig vorgewölbt. In der rechten Hälfte des rechten Leberlappens ebenso wie im Lobus Spigelii fanden sich zahlreiche blutenthaltende, unregelmäßig gestaltete, bis 1 ccm große Hohlräume im Leberparenchym. Die Gallenblase, desgleichen die Gallengänge, der Pfortaderstamm, die Vena cava inf. samt den in sie einmündenden größeren Venae hepaticae waren von normaler Beschaffenheit. Die Milz war etwas größer, 12 cm lang, ebenso breit und bis 4 cm dick. In ihrem hinteren unteren Abschnitte fand sich eine 6 cm im Durchmesser messende, fächrige, seröse Cyste; sonst lagen in ihr allenthalben zerstreut bis 1 ccm große seröse Cysten. Die Nieren und Nebennieren waren blaß und von gewöhnlicher Beschaffenheit. Im unteren Pole der linken Niere fand sich eine 1 ccm große und eine halbsogroße, seröse Cyste. Die Harnblase war kontrahiert, der Uterus etwas größer und derber. Seine Schleimhaut war etwas verdickt, sein Cavum mit Schleim gefüllt. An der Portio fanden sich Erosionen. Das linke Ovarium war stark gekerbt und und mit reichlichen Corpora albicantia versehen. Die linke Tube war frei. Die rechten Adnexe waren operativ entfernt. (Hier war die normale Tube und das mit einer 8 ccm großen serösen Cyste versehene Ovarium entfernt worden.) Dementsprechend fand sich am rechten Uterushorn eine Massenligatur. Magen, Darm und Pankreas waren ohne Besonderheiten. Die mesenterialen Lymphdrüsen waren etwas größer, von ziemlich derber Konsistenz, ohne Verkäsung. Die Aorta abdom. war normal.

Nach Härtung ergab die genauere Untersuchung der Leber folgenden Befund:

Der große cavernöse Tumor besteht aus einem dichten, schwammartigen Flechtwerk von haardünnen bis stellenweise 2—3 mm dicken Bälkchen und septumartigen Scheidewänden, welche vielfach mit Löchern und Spalten versehen sind. Hin und wieder finden sich im Maschenwerk leicht lösbare, etwa hirsekorngroße Phlebolithen. In der rechten Hälfte des Tumors treten dickere Balken und zahlreiche erbsen- bis kirschkerngroße cystenartige Hohlräume auf, deren Wand vielfach durchlöchert erscheint und mit balkenförmigen Vorsprüngen besetzt ist. In vielen der Balken und zwar besonders in der Partie des Cavernoms im Bereiche des rechten Leberlappens verlaufen Blutgefäße dünneren und dickeren Kalibers. Gegen das restierende

Fig. 1.
Obere Fläche $^1/_4$.

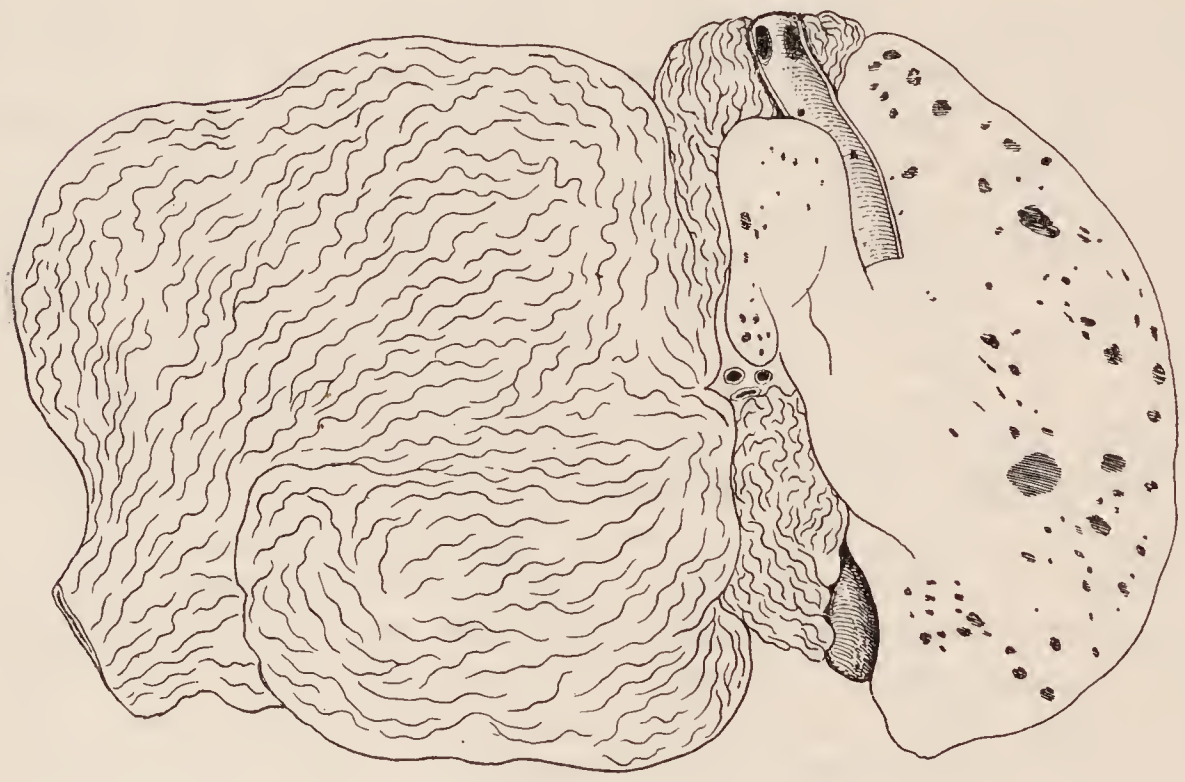

Fig. 2.
Untere Fläche $^1/_4$.

Fig. 3.
Querschnitt durch die hintere Hälfte von vorne. $^1/_4$.

Lebergewebe des rechten Leberlappens springt das cavernöse Gewebe mit unregelmäßig gestalteten, mehr oder weniger tief in das Leberparenchym eindringenden, größeren und kleineren Zacken vor. Eine besondere Kapselbildung ist an keiner Stelle zu beobachten. Das noch erhalten gebliebene Leberparenchym ist von zahlreichen im Innern und unter der Kapsel gelegenen, linsen- bis haselnußgroßen, blutgefüllten Hohlräumen durchsetzt, welche teils einkammrig, teils deutlich cavernös gebaut sind und sich gegen das umgebende Lebergewebe ziemlich scharf absetzen. Die unter der Kapsel gelegenen Tumoren erscheinen jetzt leicht eingesunken. Ein Zusammenhang dieser kleinen Cavernome mit den Arterien oder Venen konnte präparatorisch an dem gehärteten Objekte nicht sicher nachgewiesen werden. Die erwähnten Cysten der Milz und der linken Niere zeigten sich nach Härtung mit geronnenen, gallertigen Massen erfüllt.

Nach diesem Befunde lautete die pathologisch-anatomische Diagnose: Tumor cavernosus sanguineus hepatos ruptus. Hämorrhagia in cavum abdominis. Anamia universalis. Cystides serosae lienis. Cystides serosae renis sin. Arcus aortae d. Vulnus post laparotomiam et exstirpationem adnexorum uteri d. ante horam I. Struma glandulae thyreoideae. Endometritis catarrhalis et metritis chronica.

Der Fall wurde von Herrn Prof. CHIARI auf dem Gynäkologen-Kongreß zu Straßburg im Juni 1909 vorgestellt. (Vide die Verhandlungen.)

Die Leber ist dem Museum des hiesigen pathologischen Instituts als Musealpräparat Nr. 5521 a, die Milz und die linke Niere als Nr. 5521 b eingereiht.

Nach dem Sektionsbefunde handelte es sich also hier um ein selten großes Cavernom der Leber, welches mit zahlreichen kleineren Cavernomen in der übrigen Leber kombiniert war und zu einer starken Vergrößerung des linken Leberlappens geführt hatte. Die Geschwulst hatte während des Lebens deutliche Volumzunahme mit ausgesprochenen klinischen Symptomen gezeigt und schließlich durch unstillbare Blutung infolge Platzens während der Operation zum Tode geführt.

Behufs mikroskopischer Untersuchung wurden nun von verschiedenen Stellen der Leber Celloidinschnitte und Paraffinserienschnitte angefertigt. Färbung derselben mit Hämatoxylin-Eosin, Hämatoxylin bzw. Eisenhämatoxylin-VAN GIESON und der WEIGERT'schen Farblösung für elastische Fasern nach Lithionkarminvorfärbung.

Der große Tumor der Leber bot an verschiedenen Stellen ein ziemlich variierendes Bild. Die Hauptmasse desselben bestand, bei schwacher Vergrößerung betrachtet, aus zahllosen dünnen und dickeren, rundlichen oder unregelmäßig geformten, vielfach verzweigten Balken und Bälkchen. Dieselben lagen meist in Form kurzer Stränge oder runder bzw. ovaler Querschnitte regellos dicht beieinander, so daß man hier von einem System verzweigter Balken kaum sprechen konnte. Zwischen den Balken fanden sich Reste von Blut.

Bei stärkerer Vergrößerung zeigten alle Balken eine deutliche, allerdings nicht mehr überall nachweisbare Auskleidung mit einer einschichtigen Lage von Endothelien. An einzelnen Stellen lagen die Endothelien losgelöst zwischen den Blutkörperchen. Die Hauptbestandteile der Balken bildeten

Bindegewebe, glatte Muskulatur und elastische Fasern in verschiedenen Lage- und Mengenverhältnissen. Während die einen Balken nur aus zarten, welligen, kernreicheren oder dickeren, kernarmen, sklerotischen Bindegewebsfasern bestanden, enthielten die anderen fast nur glatte Muskelfasern. Bei den meisten der Balken lagen jedoch Bündel von Bindegewebe und glatten Muskelfasern etwa in gleicher Menge nebeneinander, so zwar, daß die letzteren in Form eines Bündels in der Mitte einzelner Balken lagen und an beiden Seiten von Bindegewebsbündeln umgeben waren. Stellenweise waren die verschiedenen Fasern wirr durcheinander geflochten. Reichliches elastisches Gewebe war in allen Trabekeln als meist zarte und leicht gewellte, aber auch dickere Fasern nachzuweisen. An einzelnen Stellen waren die elastischen Fasern wie gequollen und gekörnt und bildeten häufiger im Zentrum der Balken klumpenartige, mit der WEIGERT'schen Farblösung für elastische Fasern schwarzbraun gefärbte Haufen. Außer diesen Hauptbestandteilen der Balken fanden sich in ihnen in großer Menge Gallengänge mit meist engem, seltener weitem Lumen und normalem Epithelbesatz. In der Nähe einzelner Gallengänge waren an vielen Stellen kleine und größere Arterien und Venen gelegen und mit diesen von einer zirkulären Bindegewebsschicht umgeben. Einzelne Balken führten nur zartwandige Venenäste oder kapilläre Blutgefäße. Hier und da fanden sich in den Trabekeln Inseln von Leberzellen, die entweder in kurzen, durch weitere Kapillaren voneinander getrennten Reihen angeordnet waren oder nur aus wenigen Zellen bestehende, von Bindegewebe eng umschlossene Häufchen bildeten. Die einzelnen Leberzellen innerhalb der Balken waren entweder normal beschaffen oder deutlich kleiner, atrophisch, stellenweise zeigten sie bei fehlender Kernfärbung außerordentlich blasse Protoplasmafärbung.

Ein wesentlich anderes Bild bot das Gerüstwerk des großen Tumors in denjenigen Partieen, welche dem erhaltenen Leberparenchym des rechten Lappens näher lagen. Denn neben dünneren Balken, die sich im wesentlichen wie die vorher beschriebenen verhielten, traten breite unregelmäßig geformte und vielfach verzweigte Balken auf, die in der Hauptsache aus Lebergewebe bestanden (s. Fig. 1 Taf. XII). Die zwischen ihnen gelegenen größeren und kleineren Hohlräume enthielten Blut, stellenweise abgelöste Endothelien und kommunizierten ausgedehnt miteinander. Die Leberzellen in diesen Balken waren meistens wie in einer normalen Leber zu parallelen Reihen angeordnet und bildeten Territorien, die etwa 1—2 Acini entsprachen. Die Kapillaren zwischen diesen Leberzellenreihen waren häufig stärker erweitert. Im Innern oder am Rande der Trabekeln, in letzterem Falle häufig gegen die Bluträume zu prominierend, fanden sich vielfach von einer gemeinsamen Bindegewebsschicht umgeben Gallengänge, Arterien (Arteriae hepaticae) und Venen (Venae portae) dünneren oder dickeren Kalibers, das Bild normaler portaler Gefäßstränge darbietend. Außerdem lagen in den Leberzellenhaufen der Balken einzeln gelegene, ziemlich zartwandige, engere und weite Venen (Venae hepaticae). Gegen die Bluträume waren die Leberzellenbalken stets durch einen meist ziemlich schmalen und lockeren, stellenweise sehr dünnen Bindegewebssaum abgegrenzt, welcher seinerseits einen einschichtigen Endothelbesatz trug. Dieser Bindegewebssaum enthielt außerdem spärliche glatte Muskelfasern und reichliche elastische Fasern und ging an vielen Stellen, indem der Balken sich verjüngte, in schmale bindegewebige Zweige über, die außer Gallengängen normale oder atrophische Leberzellen und feinste, mit einschichtigem Endothel ausgekleidete kapilläre Blutgefäße enthielten. An mehreren derjenigen Balken, welche Leberzellenhaufen ent-

hielten. sah man, wie von dem Bindegewebssaum aus zahlreiche feinste, bindegewebige Fäserchen zwischen die Leberzellenreihen und die einzelnen Leberzellen selbst zogen. Hierdurch waren stellenweise die Leberzellenreihen auseinandergedrängt. stellenweise aber auch Gruppen von Leberzellen rings vom Bindegewebe umgeben und so aus ihrem normalen Zusammenhang gebracht. Auch hier zeigten die Leberzellen bisweilen Zeichen von Atrophie oder Degeneration.

In das angrenzende normale Lebergewebe des rechten Lappens griff der große cavernöse Tumor mit mehr oder weniger tiefen Buchten über, zwischen welchen teils mehr Leberzellen, teils mehr Bindegewebe enthaltende balkenförmige Zacken vorsprangen. Überall aber waren die peripheren Bluträume hier gegen das angrenzende normale Leberparenchym durch einen schmalen oder breiteren bindegewebigen Saum abgegrenzt.

Was nun die kleineren, bei der makroskopischen Beschreibung erwähnten, im übrigen Leberparenchym zerstreuten, blutgefüllten Hohlräume betraf, so konnte man in ihnen verschiedene Formen beobachten. Ich will auf einzelne dieser verschiedenen mikroskopischen Bilder etwas näher eingehen.

Bei einzelnen derselben handelte es sich nur um größere, stark erweiterte Venenäste und zwar Lebervenen. Ihre Wand zeigte normale Struktur und meist gleichmäßige Dicke, nur stellenweise war sie sehr dünn und an dieser verdünnten Stelle etwas mehr als die übrigen Wandteile ausgebuchtet. Das Blut in diesen Venen zeigte das gewöhnliche Mengenverhältnis von roten und weißen Blutkörperchen keine Thrombenbildung.

An anderen Stellen bot sich folgendes Bild: man sah ca. 2 mm im Durchmesser messende, gleichmäßig runde Blutgefäße, die nach der regelmäßigen Struktur ihrer Wand als Querschnitte größerer Venen und zwar der Lage nach als Venae hepaticae angesehen werden mußten. Verfolgte man die Wand dieser Venen ringsherum, so stieß man an verschiedenen Stellen auf kleinere, die Venenwand unterbrechende, einzeln oder zu mehreren nebeneinander liegende Bluträume (s. Fig. 2 Taf. XII). Diese letzteren standen mit dem Venenlumen entweder in weiter Kommunikation oder die Venenwand bildete eine Scheidewand zwischen diesen. Einzelne dieser kleineren Bluträume machten den Eindruck divertikelartiger Ausstülpungen der Venenwand, die, überall von einer dünnen Bindegewebsschicht begrenzt, kuppelartig gegen das angrenzende Lebergewebe vorgewölbt waren. Stellenweise waren sie gegeneinander abgegrenzt durch ein vielverzweigtes, zartes Balkenwerk, kommunizierten aber auch vielfach miteinander. Alle diese Bluträume waren stets gegen die angrenzenden intralobulären Kapillaren durch einen Bindegewebssaum abgegrenzt und mit einer einfachen Endothelschicht ausgekleidet. Das diese Bluträume umhüllende Bindegewebe war ziemlich kernreich und enthielt außer elastischen Fasern und spärlichen glatten Muskelfasern stellenweise auch enge Kapillaren, Gallengänge und Leberzellen. Die Leberzellenreihen zeigten in der Umgebung dieser Blutkavitäten keine besonderen Veränderungen, nur erschienen sie durch die sich vorwölbenden Bluträume bisweilen etwas zusammengedrängt. Von den in der Nachbarschaft gelegenen Blutgefäßen erschienen die Pfortadern wie auch die Leberarterien normal beschaffen, während einzelne Lebervenen und die Kapillaren in den zentralen Partieen der Acini stellenweise etwas delatiert waren.

Schließlich und zwar in überwiegender Zahl entsprachen die erwähnten multiplen, kleineren Blutgeschwülste rein cavernös gebauten Tumoren, die aus einem System kleinerer und größerer, durch ein vielverzweigtes, zartes

Balkenwerk begrenzter, oft miteinander kommunizierender Bluträume bestanden. Die Balken enthielten hier wie in dem großen Cavernom hauptsächlich Bindegewebsbündel, glatte Muskelfasern und elastische Fasern, zwischen welchen sich nicht selten kleinere Leberzelleninseln, Gallengänge und Blutkapillaren fanden. Keines dieser kleinen cavernösen Angiome besaß im ganzen betrachtet eine rundliche und regelmäßige Gestalt. Vielmehr sprangen hier an der Peripherie vielfach einzelne oder mehrere Bluträume nebeneinander kuppelartig in das angrenzende Leberparenchym vor. Die Größe der einzelnen Bluträume nahm nicht systematisch nach der Peripherie zu ab, sondern man fand im Zentrum der Tumoren ebenso wie an der Peripherie kleinere und größere regellos nebeneinander. Die peripheren Bluträume waren entweder ziemlich regelmäßig abgerundet und durch eine meist dünne Schicht zirkulär verlaufender Bindegewebsfasern scharf gegen das benachbarte Lebergewebe abgegrenzt oder zeigten eine ganz unregelmäßige Gestalt, indem sich in ihrer Wand neben dickeren und lockeren Partieen kleinere Ausbuchtungen fanden, und feinere Bindegewebszüge, von der Wand abzweigend, zwischen angrenzende Leberzellenreihen vordrangen, die vielfach wieder kleinste Bluträume, die kapillarenartig erschienen, umschlossen. Gegen die intralobularen Kapillaren waren die Blutkavitäten dieser kleinen Cavernome stets durch eine deutliche, bisweilen allerdings sehr zarte Bindegewebsschicht abgegrenzt. Nur an 2—3 Stellen sah ich beide miteinander kommunizieren. Schließlich fanden sich auch hier wieder von der Wand peripherer Bluträume ausgehende Anhäufungen von kernreichem, lockerem Fasergewebe, welches in das angrenzende Leberparenchym vordrang und stets weitere und engere, kapillarenähnliche Bluträume enthielt.

Ich habe nun noch auf einige Stellen der Serienschnitte einzugehen, die bemerkenswerte Beziehungen kleinerer Cavernome zu den Venae hepaticae zeigten. An einer Stelle konnte man verfolgen, wie eine längsgetroffene Lebervene sich an dem einen Ende mehr und mehr erweiterte und schließlich in offene Kommunikation mit einem kleinen cavernösen Tumor trat, in dessen äußere Wand sich die Venenwand kontinuierlich fortsetzte (s. Fig. 3 Taf. XII). An einer anderen Stelle lag neben einer quergetroffenen, dickwandigen Lebervene ein größerer, unregelmäßig gestalteter Blutraum, der in weiteren Schnitten so nahe an die Vene heranrückte, daß seine Wand an einer Stelle vollkommen mit der Venenwand verschmolz. Von letzterer zweigten sich Bindegewebsfasern ab, die den Blutraum umgaben. Ein von dieser Vene abgehender kleinerer Ast, der längsgetroffen war, mündete, eine ziemlich beträchtliche Weite allmählich annehmend, direkt in kleinere, benachbarte, mit unregelmäßig gestalteter Wand versehene Bluträume. Bei einem anderen kleineren Cavernom sah man eine längsgetroffene kleinere Lebervene mit ihrer diesem zugekehrten Wandseite so nahe an den Tumor herantreten, daß die betreffende Wandstelle direkt mit dem cavernösen Balkenwerk untrennbar verschmolzen zu sein schien.

Das von den cavernösen Angiomen freie Lebergewebe zeigte keine nennenswerten Veränderungen. Nirgends fanden sich Zeichen von Cirrhose, Ikterus oder Leberzellenveränderungen. Nur die Lebervenen waren vielfach etwas weiter, ebenso die Kapillaren der zentralen Partieen der Acini. Die Pfortaderäste sowie die Arterien und Gallengänge verhielten sich überall normal.

Die Cysten in der Milz und in der linken Niere erwiesen sich nach mikroskopischer Untersuchung als mit einfacher Endothelschicht ausgekleidete, seröse Cysten.

Was nun die Beurteilung der mikroskopischen Befunde dieses Falles betrifft, so zeigten alle diese cavernösen Tumoren den typischen Bau cavernöser Angiome, insofern sie aus einem zusammenhängenden Maschenwerk unregelmäßig verzweigter, dickerer und dünnerer Balken und Septen bestanden, die sehr verschieden gestaltete, oft miteinander kommunizierende, blutgefüllte Hohlräume begrenzten. Es handelte sich also hiernach um einen Fall multipler cavernöser Leberangiome.

Schon bei der oberflächlichen Betrachtung dieser Tumoren und bei gleichzeitiger Berücksichtigung der Krankengeschichte konnte ferner darüber kein Zweifel bestehen, daß es sich hier nicht um die gewöhnliche Form der cavernösen Tumoren der Leber handelte, welche nach dem Vorschlage SCHMIEDEN's nur als „Cavernoma“ oder „Naevus cavernosus“ bezeichnet werden sollten. Während nämlich diese als meist zufällige Nebenbefunde bei der Sektion niemals eine Vergrößerung der Leber bedingen, hatte der große Tumor in meinem Falle zu einer bedeutenden Vergrößerung besonders des linken Leberlappens geführt und beträchtliche Krankheitserscheinungen hervorgerufen und war sogar schließlich die causa mortis geworden.

Als weitere Eigenschaften der gewöhnlichen Lebercavernome gibt SCHMIEDEN ferner an, daß „sie sich nicht durch Übergreifen auf benachbartes, normal angelegtes und entwickeltes Lebergewebe vergrößern“. Betrachten wir nun daraufhin die cavernösen Angiome dieses Falles, so ergeben sich ganz andere Verhältnisse. Denn nach ihrem Verhalten gegenüber dem umgebenden Leberparenchym, ihrer Umgrenzung und der Struktur ihrer Balken handelte es sich hier zweifellos um cavernöse Angiome, die unter Vernichtung des Lebergewebes nach Art echter Neubildungen wuchsen.

Keine dieser Geschwülste war ja von einer eigentlichen Kapsel, d. h. von einer breiteren Bindegewebsschicht umgeben, die die einzelnen Tumoren etwa wie eine derbere Membran einhüllte. Auch die Form dieser Angiome war im ganzen betrachtet eine sehr unregelmäßige, indem an der Peripherie derselben oft einzelne oder mehrere Bluträume wurzelförmig in das umgebende Leberparenchym vordrangen. Außer dem Fehlen einer Kapsel und der unregelmäßigen Form dieser Geschwülste zeigten ferner der auffallend häufige Befund von Leberparenchymresten in den Trabekeln und Verdrängungserscheinungen der an die peripheren Bluträume einzelner Cavernome angrenzenden Leberzellenreihen, daß diese Geschwülste im Wachstum begriffen waren.

Über die genauere Art des Wachstums ergaben nun einzelne der mikroskopischen Befunde interessante Aufschlüsse.

Viele der cavernösen Angiome dieses Falles zeigten nämlich Bildungen, die wohl zweifellos als junge Geschwulstsprossen aufzufassen waren. Es waren dies die an vielen Stellen beobachteten Anhäufungen von jungem,

kernreichem und lockerem Bindegewebe, in welchem sich stets einzelne kleinere, verschieden gestaltete Bluträume fanden. Diese Sprossen hatten mit dem periportalen Bindegewebe keinen Zusammenhang, sondern nur mit den Wandungen der cavernösen Bluträume. Sie mußten also aus diesen hervorgegangen sein. Daß es sich hier aber wirklich um junge Geschwulstsprossen und nicht etwa um entzündliche Bindegewebswucherung oder ähnliches handelte, war abgesehen von dem Fehlen einer entzündlichen Infiltration an diesen Stellen daraus zu schließen, daß diese Sprossen einerseits alle in den Balken der fertigen cavernösen Angiome gefundenen Elemente (Bindegewebe, elastische Fasern und glatte Muskelfasern) enthielten, andrerseits aber, wie sich aus der Zusammenstellung verschiedener solcher Stellen ergab, die allmähliche Entwicklung der vielgestaltigen Bluträume zeigten. Man sah nämlich alle möglichen Übergänge von dünnen Endothelröhren zu unregelmäßig erweiterten und mit Aussackungen versehenen, kleineren Bluträumen, die bereits vielfach infolge zunehmender Verdünnung bzw. Schwund des Zwischengewebes miteinander kommunizierten. Je mehr diese Bluträume sich ausdehnten, um so dünner war in der Regel das umgebende bindegewebige Stratum. Der Zusammenhang dieser neugebildeten Bluträume mit denen der fertig entwickelten Cavernome ergab sich aus der vielfach nachgewiesenen Kommunikation zwischen beiden. Aus dem Kernreichtum dieser Bindegewebsanhäufungen, dem Vorhandensein von glatten Muskelfasern und elastischen Fasern und den stets in ihnen vorhandenen jungen Bluträumen in allen Übergängen ihrer Entwicklung einerseits, dem alleinigen und engen Zusammenhang derselben mit den ausgebildeten cavernösen Bluträumen andrerseits ergab sich, daß es sich hier um junge Geschwulstsprossen handelte. Auch in der Art, wie die letzteren in das umgebende Leberparenchym einwucherten, zeigte sich das geschwulstartige Wachstum dieser Angiome. Denn die Sprossen derselben drangen zwischen die benachbarten Leberzellenbalken vor, so daß diese vielfach auseinandergedrängt erschienen. Einzelne Leberzellenhaufen waren sogar völlig in die Ausläufer der Angiome eingeschlossen. Hieraus war nun auch der häufige Befund von Leberparenchymresten innerhalb der Trabekel zu erklären.

Kurz zusammengefaßt muß man sich, wie ich glaube, das Wachstum der cavernösen Angiome dieses Falles folgendermaßen vorstellen: an der Peripherie des Cavernoms erfolgte zuerst eine gleichzeitige Neubildung von Bindegewebe mit elastischen Fasern und glatten Muskelfasern und von mit einfacher Endothelschicht ausgekleideten Bluträumen. Diese Wucherung ging von den älteren Bluträumen aus. Anfangs bildeten diese nur enge Endothelröhren, die sich dann allmählich unregelmäßig erweiterten und ausbuchteten. Das gewucherte Bindegewebe mit den elastischen Fasern und glatten Muskelfasern bildete dann um diese Bluträume eine Art Wand, die um so dünner erschien, je weiter die

Bluträume waren, stellenweise durchbrochen wurde und so eine Kommunikation aneinanderliegender Bluträume entstehen ließ. Dadurch, daß sich nach allen Seiten hin immer neue Bluträume entwickelten und erweiterten, entstand aus dem gewucherten bindegewebigen Stroma das maschige Gerüstwerk dieser Tumoren. In das umgebende normale Lebergewebe aber drangen die Geschwulstsprossen zwischen den Leberzellenreihen vor. Dabei wurden größere Bezirke von Lebergewebe oder einzelne Leberzellen rings von den Sprossen umwuchert und bildeten dann Teile der Trabekel. Allmählich aber gingen die aus ihrem normalen Zusammenhange abgelösten Leberzellen zugrunde, wie die Zellveränderungen an verschiedenen Stellen zeigten. Nur die Gallengänge zeigten größere Lebensfähigkeit, da sie sich überall, auch in den rein fibrösen, älteren Balken fanden und zwar vielfach in größerer Anzahl. Gleiches beobachteten Ribbert und v. Brüchanow.

Diese Wachstumserscheinungen stimmen auch im wesentlichen vollkommen mit den Angaben von Ribbert und v. Brüchanow über das Wachstum der cavernösen Leberangiome überein. Nach Ribbert wachsen dieselben nicht allein durch Erweiterung der Bluträume, sondern auch „durch Aussprossen buchtiger Räume aus den bereits bestehenden“, die sich zu mehreren oder einzeln in Zügen in das angrenzende Lebergewebe und zwar zwischen den Leberzellenreihen einsenken. Mit den benachbarten normalen Kapillaren aber stehen die vordringenden Buchten nicht in Verbindung; sie bilden vielmehr abgeschlossene Hohlräume. v. Brüchanow betrachtet als Wachstumsbilder Stellen auf der Grenze zwischen Tumor und Leber, wo sich an Stelle des faserigen Bindegewebes Anhäufungen noch nicht differenzierter Zellen finden, die ähnlich wie Geschwulstsprossen mehr oder weniger tief ins Parenchym hineinragen, wobei der benachbarte Cavernomraum mitunter einen Fortsatz in diesen Sproß hineinsendet oder „wenn diese Sprossen schon weit in das benachbarte Lebergewebe vorgedrungen sind und in ihnen sich schon Bindegewebsfibrillen zu differenzieren begonnen haben, sieht man, wie aus dem Tumor bereits längere Fortsätze der Bluträume von noch sehr engem Kaliber, mit zartem Endothel ausgekleidet, in Begleitung glatter Muskelfasern in sie hineingesandt sind.“

Nach der fast völligen Übereinstimmung dieser Schilderungen Ribbert's und v. Brüchanow's mit den entsprechenden Befunden in meinem Falle erscheint es mir nicht mehr zweifelhaft, daß es sich hier um die Wachstumsvorgänge dieser cavernösen Angiome handelte. Auch in meinem zweiten Falle, von dem ich später berichten werde, fanden sich analoge Verhältnisse, wenngleich sie dort nicht so deutlich ausgesprochen waren wie in diesem Falle.

Es fragt sich nun, aus welchen Gefäßen der Leber diese cavernösen Angiome hervorgingen.

Mit den portalen Gefäßen zeigten dieselben keinen engeren Zusammenhang. Nirgends fand sich eine Anastomose der Bluträume mit diesen Gefäßen, die auch in ihrer Wand keinerlei Veränderungen zeigten. Auch aus dem intralobularen Kapillarnetz waren diese cavernösen Angiome zweifellos nicht hervorgegangen. Denn außer einer geringen Dilatation in den zentralen Partieen der Acini waren diese Kapillaren überall normal beschaffen. Vor allem aber waren die Bluträume stets, auch in den Wachstumssprossen scharf gegen die benachbarten normalen intralobularen Kapillaren durch einen bindegewebigen Saum abgegrenzt. Nur an zwei Stellen kommunizierten allerdings intralobulare Kapillaren mit Bluträumen. Die betreffenden Kapillaren waren aber weder stärker dilatiert noch sonst irgendwie verändert. Es machte absolut nicht den Eindruck eines allmählichen Überganges eines Angiomraumes in die betreffenden Kapillaren, so daß auf diesen Befund weiter kein Gewicht zu legen ist.

Dagegen zeigten diese Angiome, wie besonders an den kleineren zu beobachten war, alleinigen und engsten Zusammenhang mit den Venae hepaticae. Ich führe hier kurz noch einmal die hierfür in Betracht kommenden Stellen an. Mehrmals sah man kleinere und größere Lebervenen direkt in die cavernösen Bluträume einmünden, wobei sich einmal die Vene kurz vor dem Eintritt ampullenartig erweiterte und sich mit ihrer Wand direkt in die der cavernösen Bluträume fortsetzte (Taf. XII Fig. 3). Ferner lagen kleinere Angiome der Wand quer- oder längsgetroffener Lebervenen so eng an, daß die Venenwand sich nicht mehr von der Wand der anliegenden Bluträume abgrenzen ließ. Dieser seitliche Zusammenhang der Lebervenenwand mit dem Angiom könnte nun auf zweierlei Art erklärt werden. Entweder hatte sich in der Nähe einer solchen Vene aus den Kapillaren benachbarter Acini ein Cavernom entwickelt und sekundär auf die Venenwand übergegriffen, oder aber die Angiome waren direkt aus den Lebervenen hervorgegangen. Der erstere Entwicklungsmodus ist nun mit Sicherheit auszuschließen. Denn, wie ich bereits erwähnte, fanden sich in dem übrigen intralobularen Kapillarsystem nirgends Anhaltspunkte, die für eine Entwicklung der Angiome aus diesem Gefäßsystem hätten sprechen können. Außerdem wäre es doch unwahrscheinlich, daß sich die Cavernome aus diesen Kapillaren nur in der Nähe von Lebervenen entwickelt hätten. Gegen die Annahme, daß diese Kommunikation erst sekundär erfolgt sei, sprach schließlich der Umstand, daß sich niemals eine solche mit den portalen Gefäßen fand. Dort, wo die portalen Gefäßkanäle an das cavernöse Gewebe angrenzten, zeigten sie sich stets gegen dieses scharf abgeschlossen, bildeten sogar oft einen deutlichen Vorsprung gegen das Lumen der Blutkavitäten. Zweifellos bieten allerdings die portalen Gefäßstränge, wenigstens die größeren, dem wachsenden cavernösen Gewebe einen größeren Widerstand entgegen als die entsprechend großen Leber-

venen, sicherlich aber die dünneren portalen Gefäßkanäle nicht mehr als die größeren Lebervenen.

Aus diesen Überlegungen ergab sich also, daß sich diese cavernösen Angiome aus den Lebervenen entwickelt hatten. Für diese Annahme sprach ferner der Umstand, daß die Trabekeln alle Elemente einer normalen Venenwand besaßen und stellenweise in ihrer Struktur der einer Venenwand wenigstens ähnlich waren.

Über die genaueren Entwicklungsvorgänge dieser venösen cavernösen Angiome bestehen sehr verschiedene Anschauungen. Während einige Autoren das Wesen dieser Angiome weniger in einer Neubildung als vielmehr in einer Ektasierung präexistierender Venen sehen, vertreten andere die Anschauung, daß es sich bei der Entwicklung dieser cavernösen Tumoren vor allem um Längenwachstum, Schlängelung und unregelmäßige Erweiterung von Venen handelt. Andere schließlich nehmen an, daß das cavernöse Gewebe sich direkt aus der Wand der Venen entwickle. Es würde mich zuweit führen, auf alle diese verschiedenen Theorien näher einzugehen.

In meinem Falle nun fanden sich Anhaltspunkte, die für die letztere Art der Entwicklung sprachen. Wenn abgesehen davon, daß die aussprossenden Bluträume niemals den Eindruck regelmäßig gebauter, in der Länge auswachsender Venenästchen machten, und das Vorhandensein deutlicher Neubildungsvorgänge die Annahme ausschlossen, daß es sich nur um Ektasierung präexistierender Venen handelte, fanden sich Bilder, die auf den engsten genetischen Zusammenhang der Venenwand mit dem cavernösen Gewebe hinwiesen.

Außer den Stellen, wo kleinere cavernöse Angiome mit kleineren und größeren Lebervenen eng zusammenhingen, fanden sich in der Wand größerer, im Schnitt quergetroffener Lebervenen eigenartige, varicenähnliche Ausbuchtungen oder zu mehreren nebeneinander liegende, durch ein teilweise von der Venenwand entspringendes, bindegewebiges Maschenwerk zarter Bälkchen begrenzte Bluträume, die zusammen gegen das umgebende Lebergewebe vorsprangen und den Eindruck kleiner cavernöser Angiome machten (Taf. XII Fig. 2). Diese Stellen waren ohne weiteres schwer zu deuten. Als aber sich in Serienschnitten von kleineren Angiomen anderer Stellen der enge Zusammenhang dieser mit den Lebervenenwandungen fand, erschien es mir zweifellos, daß es sich hier um aus der Wand dieser Venen entwickelte angio-cavernöse Neubildungen handelt. Nach diesen Befunden sind nun aber ferner die cavernösen Angiome dieses Falles den zuerst von v. Esmarch beschriebenen und benannten phlebogenen cavernösen Angiomen hinzuzurechnen.

Der v. Esmarch'sche Fall betraf ein 29jähriges Mädchen, bei dem sich seit dem 6. Lebensjahre nach und nach zahlreiche cavernöse Angiome an einem Arm entwickelt hatten. Alle Tumoren waren abgekap-

selt und hingen größeren Venenstämmen eng an und kommunizierten vielfach mit diesen. Das Verhältnis der Venenwand zu den cavernösen Angiomen war, wie v. Esmarch präparatorisch nachwies, ein verschiedenes. Entweder kommunizierten Venenlumen und cavernöse Räume nur durch ein enges Loch, oder die Venenwand war nach dem Tumor zu siebförmig durchlöchert, ferner teilweise oder im ganzen Umfange in cavernöses Gewebe verwandelt, oder die Venenwand bildete die äußere Hülle des cavernösen Angioms.

Leider konnte ich in meinem Falle wegen der Härtung der Leber diesen Zusammenhang nicht präparatorisch untersuchen. Jedoch zeigten einige der mikroskopischen Befunde ähnliche Verhältnisse wie in dem Falle v. Esmarch's.

Virchow unterscheidet in seiner Geschwulstlehre bei den subkutanen Formen der äußeren cavernösen Angiome zwei Hauptgruppen: die „lipogenen“ und die „phlebogenen“ (v. Esmarch). Die letzteren charakterisiert Virchow als meist stark abgekapselte und daher streng umschriebene Angiome, die größeren Venenstämmen innig und nicht selten in großer Zahl anhängen und gewöhnlich an den Extremitäten vorkommen. Zu diesen phlebogenen Angiocavernomen rechnet Virchow namentlich die Fälle von Cruveilhier, Pitha, v. Esmarch, Schuh, Haussen und Wedl, denen Virchow noch einen von ihm beobachteten analogen Fall hinzurechnet. Ich will hier nicht auf diese Fälle näher eingehen.

Erst viele Jahre später finden wir in der Literatur einen Fall phlebogener Cavernome, der von v. Recklinghausen beschrieben worden ist. Der Fall betraf einen 34jährigen Mann, bei dem sich von Jugend an allmählich neben multiplen Enchondromen der Knochen zahlreiche cavernöse Angiome entwickelt hatten. v. Recklinghausen konnte den von v. Esmarch beschriebenen Veränderungen der Venenwand ganz analoge konstatieren: man sah nämlich „an den dorsalen Hauptvenen nicht nur partielle longitudinale Aussackungen und zwar immer in den herzwärts über den Klappen gelegenen Abschnitten, sondern auch die Wand derselben innen grubig und exquisit trabekulär gebaut, ja sogar in ihrer ganzen Dicke zu cavernösem Gewebe umgewandelt, wenn auch die Außenfläche glatt und hier die Venenwand normal dicht und fest blieb. Die Innenfläche erscheint hier, mit der Lupe betrachtet, fast ganz so aufgebaut wie die trabekuläre Wand der Herzventrikel.“ Durch Sondierung und Aufschneiden der Vene konnte v. Recklinghausen auch zeigen, „daß das Lumen des Venenstammes in die Hohlräume des cavernösen Gewebes ganz so überging wie die Bronchiole „in das Infundibulum und die Lungenalveolen“, ein Vergleich, der sich auch auf die Fig. 3 der Taf. XII meines Falles anwenden läßt.

Während die bisherigen Fälle phlebogener Cavernome meist die Extremitäten betrafen, hat Pick in neuester Zeit von einem größeren

Cavernom berichtet, das sich an der Stelle des Pfortaderstammes entwickelt hatte und nach oben bis an die Porta hepatis, ohne in die Leber selbst einzudringen, heranreichte, während es nach unten bis dicht hinter das Duodenum und in den Pankreaskopf hinein, das Pankreasgewebe diffus durchwachsend, vorgedrungen war. Auf Grund eingehender Untersuchungen kommt Verf. zu dem Schluß „auf ein primäres cavernöses Hämangiom der Wand des Pfortaderstammes", das zugleich als ein phlebogenes Angiom im Sinne v. Esmarch's anzusehen sei.

Hinsichtlich des Vorkommens phlebogener cavernöser Angiome in der Leber finden sich in der Literatur nur wenige Angaben. Sichere Fälle dieser Art sind jedenfalls bisher nicht beschrieben worden.

v. Esmarch unterscheidet unter Zugrundelegung der drei von Cruveilhier abgebildeten Fälle drei Formen von cavernösen Neubildungen: 1. die in der Wand von Venen sich entwickelnden (phlebogenen) cavernösen Blutgeschwülste; 2. die „aus dem Verschmelzen der Wandungen varikös ausgedehnter präexistierender Gefäße" entstehenden cavernösen Gewebsbildungen, die identisch den cavernösen Ektasien der Leber" seien, so wie sie von Virchow beschrieben sind. Eine dritte Gruppe bildeten vermutlich die als cavernöse Gefäßneubildungen auftretenden Formen des Krebses (Rokitansky). Alle diese drei Formen nun kommen, wie v. Esmarch an der Hand der einschlägigen Literatur annimmt, auch in der Leber vor, zeigen aber „hier vielleicht in ihrer äußeren Erscheinung große Ähnlichkeit." Demgegenüber konnte Virchow wohl bei jedem größeren cavernösen Angiom der Leber größere Gefäßstämme, sowohl Pfortadern wie auch Lebervenen in den Umfang oder in das Innere des umhüllenden Bindegewebes verfolgen, in keinem Falle aber „eine wirkliche Eröffnung des cavernösen Tumors in siebförmiger Weise auf der Wand des größeren Gefäßes" nach Analogie der v. Esmarch-schen Befunde nachweisen. Virchow läßt deshalb die Frage offen, ob dies niemals in der Leber vorkommt und darin ein Unterschied zwischen den cavernösen Angiomen der Leber und diesen phlebogenen Cavernomen der Extremitäten besteht.

Die von v. Esmarch sowohl wie auch von Virchow und v. Recklinghausen betonte deutliche Abkapselung konnte ich allerdings in meinem Falle nicht nachweisen, insofern keiner der Tumoren von einer dickeren Bindegewebsmembran umschlossen war. Mit dem Ausdruck einer Abkapselung wird aber jedenfalls vor allem die völlige Abgeschlossenheit dieser phlebogenen Cavernome gegenüber den umgebenden normalen Gefäßen, die auch in meinem Falle an allen Tumoren zu konstatieren war, gemeint sein. Übrigens zeichnete sich auch die von Pick beschriebene cavernöse Geschwulst durch infiltrierendes Wachstum (in den Kopf des Pankreas hinein) aus.

Was nun die Frage der genaueren Entwicklungsanfänge der phlebogenen cavernösen Angiome betrifft, so ist darüber Sicheres nicht bekannt.

Virchow hält den Ausgang dieser phlebogenen Cavernome von den Vasa vasorum, namentlich von den Gefäßen der Venenscheiden für möglich, an denen er verschiedentlich partielle Ektasieen fand. Die Vasa vasorum betrachten ebenso Orth und Pick als den Ausgangspunkt dieser Angiome. Orth sagt in seiner speziellen pathologischen Anatomie hierüber: bei einem Teile der cavernösen Angiome spielen die Venen auch noch in dem Sinne eine Rolle, „indem aus den Vasa vasorum größere Äste, besonders der Extremitäten, sich cavernöse Geschwülste entwickeln können.“ v. Recklinghausen sieht die phlebogenen cavernösen Angiome auf Grund der anatomischen Verhältnisse seines Falles in erster Linie als passive Dilatationen der Venenwand und ihrer Vasa vasorum, die an den Orten der gewöhnlichen Varicen auftreten, weniger als aktive Wucherungsvorgänge an. Die Grundbedingung liege in einem mangelhaften Wachstum der Gefäßwandung und dementsprechend geringen Widerstand derselben gegenüber dem Blutdruck. Auch in meinem Falle ergaben sich für die genaueren Entwickelungsanfänge keine sicheren Anhaltspunkte. Aus der Struktur der Balken dieser cavernösen Angiome geht jedenfalls hervor, daß bei der Neubildung nicht die Vasa vasorum allein oder in erster Linie beteiligt sind, sondern alle Elemente der Venenwand in gleichem Maße.

Die ferner hierbei erfolgende Ektasierung der zarten Sprossen der cavernösen Bluträume läßt sich theoretisch unschwer damit erklären, daß einerseits das diese Sprossen umgebende bindegewebige Stroma anfangs noch aus zarten und locker gefügten Fasern bestand, die infolgedessen dem Blutdruck weniger Widerstand entgegenzusetzen vermochten, und daß andrerseits oft die engen Endothelschläuche direkt aus bereits stärker erweiterten Bluträumen entsprangen, so daß auf ihnen ein größerer Blutdruck lastete als wenn, wie unter normalen Verhältnissen, eine allmähliche Verdünnung des Gefäßrohres erfolgte.

Bevor ich nun weiter auf die Stellung dieses Falles zur Frage der cavernösen Leberangiome eingehe, will ich einen zweiten Fall multipler cavernöser Tumoren der Leber berichten, der in enger Beziehung zum ersten Falle steht.

Dieser 2. Fall betraf einen 27 jährigen Mann Eugen P., der sich vom 5. bis 9. März 1909 im hiesigen Unfallkrankenhause (Direktor Prof. Ledderhose) zur Beobachtung auf Lungentuberkulose befand. Nach der Krankengeschichte, welche ich der Liebenswürdigkeit des Herrn Prof. Ledderhose verdanke, wurde ein vorgeschrittener Prozeß auf beiden Lungen konstatiert. Unter zunehmender Verschlechterung des Allgemeinbefindens erfolgte der Tod am 9. März.

Die Sektion wurde am 10. März von Herrn Dr. Zoepffel vorgenommen und ergab folgenden Befund.

Der Körper war 172 cm lang, von kräftigem Knochenbau, mittlerer Muskulatur und geringem Fettpolster. Die Haut war blaß. Die Totenstarre war wenig ausgesprochen. Das Haar war braun. Die Pupillen waren mittel-

weit, gleich. Der Hals und Thorax waren lang. Das Abdomen war flach und ziemlich gespannt. Der linke Fuß zeigte sich an der medialen Seite ödematös geschwollen. Die Sektion des Kopfes unterblieb. Das Zwerchfell reichte rechts bis zur 3. Rippe, links bis zum 3. Interkostalraum.

Beide Lungen waren adhärent und ließen sich nur schwer lösen. Sie waren beide durchsetzt von zahlreichen Gruppen käsiger, gelblicher Knötchen von Hanfkorngröße. In beiden Oberlappen fanden sich große Cavernen, die ca. 20 – 30 ccm groß waren, zerfallene Wandungen hatten und mit eiterigem Inhalt erfüllt waren. In den Verzweigungen der Arteria pulmonalis fanden sich in Windungen gelagerte, thrombotische Gerinnsel, die das Lumen der Gefäße ausfüllten. Die peribronchialen Lymphdrüsen waren vergrößert, zum Teil verkäst, zum Teil schwielig verändert. Der Herzbeutel enthielt ca. 100 ccm klaren, gelblichen Serums. Das Herz war entsprechend groß. Seine Klappen waren zart, ebenso die Intima der Aorta. Die Schleimhaut des Ösophagus war blaß.

In der Bauchhöhle fand sich kein abnormer Inhalt. Die Milz war etwas größer und weich. Die Follikel waren deutlich sichtbar. Beide Nieren waren leicht aus der Kapsel lösbar, blaß. Urethra und Hoden zeigten keine pathologischen Veränderungen. Die Schleimhaut des Magens und des Darmtraktus waren ohne Besonderheiten.

Die Leber hatte glatte Oberfläche und gewöhnliche Größe. Sie war von zahlreichen stecknadelkopf- bis erbsengroßen, blutenthaltenden, feinmaschigen Hohlräumen durchsetzt, welche vielfach unter der Kapsel lagen, so daß sie unter ihr als nicht prominierende, blaurote Punkte erschienen. Besonders reichlich fanden sich diese kleinen Blutgeschwülste, zu Haufen dicht nebeneinander gelagert und mehr oder weniger stark prominierend im vorderen Rande der Leber, der stellenweise als ein rein fibröses 1—4 cm breites Band erschien (s. Fig. 4 Taf. XII). Der ganze linke Leberlappen war sehr stark verkleinert, so daß er im frontalen Durchmesser nur ca. 2—4 cm und im vertikalen Durchmesser ca. 1 cm betrug. Er zeigte sich durchsetzt von zahlreichen stecknadelkopf- bis linsengroßen Cavernomen, zwischen welchen nur kleine Inseln von Leberparenchym noch zu erkennen waren (s. Fig. 5 Taf. XII). Die einzelnen Geschwülste zeigten ein feines cavernöses Maschenwerk mit meist nur hanfkorngroßen Bluträumen, in welchen sich einzelne Phlebolithen fanden.

An der linken Seite des Skrotums fand sich ein in der Richtung des POUPART'schen Bandes verlaufender, narbenähnlicher, von Haaren freier, ca. 2 cm breiter Hautstreifen, durch den bläuliche Venen durchschienen. Beim Einschneiden stieß man auf einen etwa walnußgroßen, aus einem feinmaschigen, blutgefüllten Gewebe bestehenden Tumor, der einerseits bis in die tiefen Schichten der Subcutis, andrerseits bis an die Epidermis reichte und ohne scharfe Abkapslung in die Umgebung übergriff. Ein Schnitt in die tiefe Muskulatur der linken Wade erwies hier die Venen ausgedehnt von Thromben erfüllt.

Hiernach lautete die pathologisch-anatomische Diagnose: Tuberculosis chronica pulmonum cum phthisi. Tuberculosis chronica glandularum lymphaticarum peribronchialium. Thrombosis venarum cruris sinistri. Embolia ramorum arteriae pulmonalis. Cavernomata sanguinea hepatis. Cavernoma sanguineum scroti.

Die Cavernome der Leber und des Skrotums sind als Musealpräparate Nr. 6308 a und b des hiesigen pathologischen Instituts aufgehoben worden.

Zur mikroskopischen Untersuchung wurden von verschiedenen

Stellen der Leber und des Skrotaltumors Schnitte angefertigt. Färbung derselben wie im 1. Falle.

Die im vorderen Leberrande sitzenden cavernösen Tumoren zeigten bei schwacher Vergrößerung im wesentlichen folgendes Bild: kleinere und größere, rundliche oder unregelmäßig gestaltete Hohlräume, die mit Blut angefüllt waren und vielfach miteinander kommunizierten, wurden durch breitere oder schmale, vielverzweigte bindegewebige Balken begrenzt. Die nach außen vorspringenden Bluträume grenzten direkt an die GLISSON'sche Kapsel, die nicht wesentlich verdickt war. Stellenweise hatten die Balken die Breite des Durchmessers mittelgroßer Bluträume. In jeden dieser Tumoren oder dicht an ihn heran traten größere und kleinere periportale Gefäßstränge. Die Hauptmasse dieser cavernösen Tumoren hatte sich meistens nach der Außenfläche der Leber zu entwickelt, über welche sie nicht unbeträchtlich hinausragten. Bei einigen erstreckte sich das cavernöse Gewebe eine Strecke in das umgebende Leberparenchym, manchmal setzten sich die cavernösen Bluträume auch in hinzutretende portale Gefäßkanäle fort. Die zwischen benachbarten cavernösen Tumoren befindlichen Teile des vorderen Leberrandes, die schon makroskopisch fibrös erschienen, erwiesen sich bei schwacher Vergrößerung als bindegewebige Streifen, die einerseits dicht mit der Leberkapsel zusammenhingen, andrerseits sich scharf gegen die angrenzenden Leberläppchen absetzten. Sie enthielten verschiedene größere Gefäße. Die übrigen in der Leber zerstreuten cavernösen Geschwülste zeigten bei schwacher Vergrößerung in ihrem Bau gleiche Verhältnisse wie die am Rande sitzenden. In bezug auf ihre Lage in dem Lebergewebe zeigten sich besonders die im Innern der Leber gelegenen so eingefügt, daß sie entweder ganz oder doch zum großen Teile innerhalb breiterer portaler Gefäßkanäle lagen und nur zum Teil in die angrenzenden Leberläppchen übergriffen.

Bei stärkerer Vergrößerung erwiesen sich alle cavernösen Bluträume mit einer einfachen Schicht platter Endothelien ausgekleidet, die hier und da abgelöst zwischen den Blutkörperchen lagen, sonst aber keine Veränderungen zeigten. Das Blut innerhalb der Cavitäten war in seinem Gehalt an roten und weißen Blutkörperchen normal beschaffen, an mehreren aber fand sich Thrombose. In einzelnen der Thromben war Ablagerung braunen Pigments und beginnende Organisation nachzuweisen, insofern man Einwucherung von Bindegewebe und Kapillarsprossen sah. Besonders die im vorderen Leberrande liegenden Tumoren enthielten vielfach Thromben. Die Balken dieser cavernösen Geschwülste bestanden zumeist aus Bindegewebsfasern, zwischen denen sich auch reichliche elastische Fasern und spärlichere glatte Muskelfasern nachweisen ließen. Das meist lockere Bindegewebe war überall reich an spindeligen oder ovalen Kernen. Besonders innerhalb der portalen Gefäßkanäle unterschied sich das bindegewebige Gerüst des cavernösen Gewebes durch seine Eigenschaften eines jungen Bindegewebes sehr wesentlich von dem periportalen Bindegewebe. Die Anordnung und das Mengenverhältnis dieser verschiedenen Fasern war nicht überall ganz gleichmäßig. In der Regel umgaben die bindegewebigen Fasern in zirkulärer Verlaufsrichtung die Bluträume, ohne aber eine eigentliche Wand nach Art normaler Gefäße um dieselben zu bilden. Die glatten Muskelfasern lagen bald einzeln, bald zu mehreren zwischen den Bindegewebsfibrillen, deren Verlaufsrichtung sie sich anschlossen. Elastische Fasern fanden sich in allen Balken in größerer Menge, stellenweise zogen sie deutlich als breitere Bündel dicht um die Bluträume, stellenweise aber waren sie an diesen nur spärlich

vorhanden und fehlten fast vollständig. In den Randpartieen mehrerer Cavernome war das bindegewebige Stroma gegenüber den Bluträumen in bedeutend stärkerem Maße entwickelt. Die letzteren bildeten hier vielfach längliche, stellenweise unregelmäßig ausgebuchtete, mehr röhrenförmige Endothelschläuche. Die Balken der im vorderen Leberrande liegenden Cavernome enthielten ferner zahlreiche, scheinbar vermehrte Gallengänge mit normalem Endothelbesatz. Auch in den von cavernösen Gewebsbildungen freien Teilen des vorderen fibrösen Leberrandes fanden sich überaus reichliche, an sich normal entwickelte Gallengänge. In den Balken verliefen außerdem kleinere Arterien und kapillarenähnliche Gefäße sowie Nervenfasern. Die Pfortadern und Leberarterien waren normal. Eine offene Verbindung derselben mit den Bluträumen war nicht nachzuweisen. Auch gegen die angrenzenden intralobularen Kapillaren waren die peripheren Bluträume stets durch eine bindegewebige Schicht abgegrenzt.

Die in die benachbarten Leberläppchen sich erstreckenden Fortsätze des cavernösen Gewebes, die sich nur an vereinzelten Stellen fanden, enthielten entweder enge oder unregelmäßig ausgebuchtete kapillarenähnliche Endothelschläuche oder kuppelartig vorgewölbte, nur mit einer dünnen Wand versehene Bluträume. An vereinzelten Stellen sah man auch feinere bindegewebige Sprossen, die elastische Fasern und glatte Muskelfasern sowie dünne Endothelröhren enthielten, zwischen einzelne Leberzellenreihen vordrängten und dieselben auseinanderdrängten. An der Grenze gegen die Leberläppchen waren bisweilen kleinere Leberzellengruppen rings vom Bindegewebe umgeben und fanden sich hier an wenigen Stellen auch innerhalb der Scheidewände kleinerer Bluträume. Die den peripheren Partieen der Cavernome anliegenden Leberzellenbalken waren normal beschaffen. In der übrigen Leber fanden sich ebenfalls keine pathologischen Veränderungen.

Der Skrotaltumor bestand gleich den cavernösen Leberangiomen aus einem unregelmäßig verzweigten Maschenwerk dünnerer und dickerer Bindegewebsbalken, die in gleicher Weise reichliche elastische Fasern und glatte Muskelfasern enthielten. Zwischen den Balken lagen verschieden gestaltete, rundliche oder unregelmäßig ausgebuchtete, ziemlich weite und engere Bluträume. Der ganze Tumor griff in das umgebende Gewebe in regelloser Weise über und war nicht abgekapselt. In vielen der Bluträume fand sich frische und ältere Thrombose mit beginnender Organisation.

Nach dem mikroskopischen Befunde handelte es sich also um einen Fall multipler cavernöser Angiome der Leber von typischem Bau mit einem identischen Angiom in der Skrotalhaut.

Wie im ersten Falle ließen sich auch in diesem an den Lebertumoren gleichartige Wachstumserscheinungen nachweisen, wenngleich an weniger zahlreichen Stellen und in weniger ausgeprägter Weise wie in jenem.

Daß es sich um wachsende cavernöse Angiome handelte, ergab sich aus dem regellosen Eindringen des cavernösen Gewebes in das umgebende Lebergewebe nach Art echter Geschwülste und dem Vorhandensein jungen, kernreichen Bindegewebes, welches stets auch elastische Fasern und glatte Muskelfasern enthielt, und den in diesem stets nachweisbaren feineren Sprossen der Bluträume, die Übergänge von dünnen Endothelschläuchen

zu weiteren, unregelmäßig ausgebuchteten Bluträumen darboten und mit den älteren Bluträumen in Zusammenhang standen.

Besonders deutlich ließen sich diese Wachstumsvorgänge an den in das Gebiet der Leberläppchen übergreifenden Teilen des cavernösen Gewebes studieren, wo der Charakter einer geschwulstartigen Wucherung am besten zum Ausdruck kam. Denn diese Teile drangen regellos zwischen den Leberzellenreihen vor, wobei, wie sich an einzelnen Stellen zeigte, die letzteren auseinandergedrängt oder rings umwuchert wurden.

Aus der Art dieser Wachstumsbilder ging ferner ohne weiteres hervor, daß es sich hier nicht um eine interstitielle Bindegewebswucherung nach Art einer interstitiellen Hepatitis (Virchow), auch nicht um eine interlobulare Hyperplasie mit cavernöser Metamorphose eines präexistierenden Gefäßgebietes (Rindfleisch, Burckhard) handelte. Es wäre auch, wie Schmieden mit Recht gegenüber primärer Bindegewebswucherung hervorhebt, schwer zu erklären, warum sich hieraus gerade das typische cavernöse Gewebe und nicht das Bild eines Fibroms oder einer Cirrhose entwickelte.

Vielmehr erfolgte in diesem Falle analog dem ersten Falle eine gleichzeitige Wucherung von Bindegewebe, elastischen Fasern, glatten Muskelfasern und Endothelschläuchen nach Art echter Gefäßneoplasmen, bei denen es aber nicht zur Entwicklung regelmäßig gebauter Gefäße, sondern eben jenes typischen cavernösen Gewebes kam.

Für die Frage, aus welchen Gefäßen die Cavernome dieses Falles hervorgingen, kamen in der Leber von vornherein die Venae hepaticae und die intralobularen Kapillaren nicht in Betracht. Denn einerseits standen diese Angiome mit den Lebervenen in gar keinem Zusammenhange, und andrerseits waren die Bluträume, auch die noch kapillarähnlichen, gegen die angrenzenden Kapillaren der Leberläppchen stets durch eine Bindegewebsschicht abgegrenzt. Dagegen konnte der Umstand, daß auch die kleineren Angiome immer mit den portalen Gefäßkanälen zusammenhingen, vor allem aber stellenweise ganz oder doch zum größeren Teile innerhalb des interlobularen Bindegewebes lagen, keinen Zweifel darüber lassen, daß diese Angiome aus dem hier vorhandenen Gefäßsystem hervorgegangen waren, also aus den Leberarterien oder den Pfortadern oder dem interlobularen Kapillarsystem.

Aus der Lage der cavernösen Angiome zu diesen Gefäßen waren keine Anhaltspunkte für einen besonderen Zusammenhang mit diesen oder jenen Gefäßen zu entnehmen. Denn wenn das cavernöse Gewebe auch manchmal dicht an eine Pfortader oder eine offene Leberarterie angrenzte, so fand sich doch niemals eine offene Verbindung zwischen diesen. Aus der Struktur des die Bluträume umgebenden Gewebes, die nirgends der einer Leberarterie gleich oder ähnlich war, ergab sich, daß die Leberarterien an der Bildung dieser Angiome nicht beteiligt waren.

Nach dem bisher über die cavernösen Leberangiome Bekannten wäre diese Annahme auch sehr unwahrscheinlich.

Schwieriger war aber zu entscheiden, ob die Bluträume aus dem interlobularen Kapillarsystem oder aus den Pfortadern hervorgingen, da die Sprossen der Bluträume vielfach Kapillaren sehr ähnlich waren, wenn man von der umgebenden Bindegewebsschicht absah. Aus der Struktur dieser letzteren, in der sich überall elastische Fasern und glatte Muskelfasern nachweisen ließen, und die stellenweise einer Venenwand ähnlich gebaut war, ist jedoch vielmehr zu entnehmen, daß diese cavernösen Angiome aus Venen, und zwar in der Leber aus den Pfortadern hervorgingen.

Wenn ich das Resultat der Untersuchungen beider Fälle noch einmal kurz zusammenfasse, so handelte es sich in beiden Fällen um multiple cavernöse Angiome der Leber mit deutlichen Wachstumserscheinungen, also wahre Gefäßgeschwülste. Im zweiten Falle waren die cavernöse Leberangiome außerdem mit einem gleichartigen Angiom in der Haut des Skrotums kombiniert. Das Wachstum erfolgte in beiden Fällen durch gleichzeitiges Aussprossen von Bindegewebe mit elastischen sowie glatten Muskelfasern und von Endothelschläuchen, die sich allmählich in unregelmäßiger Weise erweiterten zu typischen cavernösen Bluträumen. Das umgebende Leberparenchym wurde dadurch nach und nach zum Schwund gebracht. Die Matrix dieser cavernösen Angiome bildeten in beiden Fällen Venen, und zwar im ersten Falle die Venae hepaticae und im zweiten die Venae portae. Im ersten Falle ging ferner aus den genaueren entsprechenden Befunden hervor, daß sich die cavernösen Angiome aus der Wand der Lebervenen nach Art der v. Esmarch benannten phlebogenen cavernösen Angiome entwickelt haben mußten.

Die Literatur der cavernösen Angiome der Leber hat seit Virchow einen beträchtlichen Umfang angenommen. Aber trotz vielfacher, gründlichster Untersuchungen haben die Fragen nach der Natur dieser Angiome, insbesondere die nach der Genese und dem Wachstum bis jetzt keine einheitliche Lösung erfahren.

Die in ihrer äußeren Form wohlbekannten Tumoren bilden in der Regel nur einen zufälligen Sektionsbefund. Am häufigsten finden sie sich in der Leber älterer Individuen, doch kommen sie auch angeboren (Schmieden, Kaufmann) und bei nur wenig Wochen alten Kindern (v. Brüchanow, Schmieden) vor. Sie sind in der Regel nur bohnen- bis haselnußgroß oder etwas größer. Leberangiome von so beträchtlicher Größe wie in den Fällen von Birch-Hirschfeld, v. Eiselsberg, Mantle, v. Genersich, Pfannenstiel und Langer, die zum Teil ähnliche Größenverhältnisse zeigten wie in meinem ersten Falle, gehören zu den Seltenheiten. Die cavernösen Angiome treten in der Leber ferner solitär und oft multipel (Fälle von Chervinsky, Burckhard und Earl) auf. In anderen Fällen waren multiple Lebercavernome mit gleichartigen

Cavernomen an anderen Körperstellen (Payne, Langhans, Ullmann und v. Brüchanow) kombiniert. Auf die Beziehungen dieser Fälle zu den gewöhnlichen Lebercavernomen werde ich später zurückkommen.

Hinsichtlich der Frage nach der Histogenese der Lebercavernome weichen die verschiedenen Anschauungen zum Teil nicht unwesentlich voneinander ab.

Virchow nimmt für die Entstehung dieser Tumoren eine primäre Neubildung von Bindegewehe nach Art einer interstitiellen Hepatitis an, in dem sekundär Gefäßneubildung erfolge. Dieselbe Entstehungstheorie finden wir in den Lehrbüchern von Frerichs, R. Maier, Uhle-Wagner und Langerhans im wesentlichen vertreten. Rokitansky sieht das Leberangiom als eine krebsartige Geschwulst an, die unabhängig vom Blutgefäßsystem entstehe. Nach Rindfleisch, dem sich später Burckhard anschließt, handelt es sich um „eine interlobulare Hyperplasie des Bindegewebes, welche von einer cavernösen Metamorphose gefolgt ist".

Chervinsky und Pilliet leiten die Entstehung dieser Angiome von der Inklusion fötaler Keimreste ab. Schmieden führt die Entstehung der „Lebercavernome sensu strictiori" auf eine lokale Gewebstransposition bzw. Abschnürung bei der Einsprossung der Leber in das Darmgekröse zurück. Ein Wachstum nach Art echter Gefäßgeschwülste komme bei diesen Cavernomen nicht vor.

Eine Entwicklungsstörung nimmt auch Ribbert an. Nach Ribbert entsteht der cavernöse Tumor aus einem unregelmäßig eingefügten Leber-gewebs- bzw. Gefäßbezirk, in dem anfangs die Ausbildung von Leberzellenbalken und Kapillaren in atypischer Weise vor sich gehe. Das weitere Wachstum erfolge aber durch Aussprossung von Bindegewebselementen und Gefäßen nach Art wahrer Neubildungen. Wie Ribbert geht auch v. Brüchanow hinsichtlich der Genese von der Annahme aus, daß das Cavernom aus einem versprengten Gefäßbezirk der Portalvenen hervorgehe und sich durch Wucherung von Bindegewebselementen und Gefäßen in Form von Geschwulstsprossen nach Art echter Geschwülste, aber sehr langsam weiterentwickle. Nach Ziegler erfolge im Bereiche der Gefäße der Glisson'schen Kapsel oder der intraacinösen Gefäße infolge einer Entwicklungsstörung „eine abnorme Gefäßentwicklung bei gleichzeitigem Zurückbleiben der anderen Gefäße".

Diesen Theorien stehen diejenigen gegenüber, welche die Entstehung weniger auf Neubildungsvorgänge, als vielmehr auf Ektasierung präexsistierender Gefäße zurückführen.

Primäre Venenektasieen mit allmählichem Schwund der Venenwand und des Zwischengewebes sind nach Birch-Hirschfeld und Ullmann das wesentliche Moment bei der Entstehung des cavernösen Gewebes.

Die Ansicht, daß die Lebercavernome als Kapillarektasien mit primärem oder sekundärem Schwund der Leberzellen anzusehen seien, wurde zuerst von Orth ausgesprochen. Scheffen vertritt später ein-

gehend diese Art der Entstehung. Er hält die umschriebenen Teleangiektasien der Leber für die Anfänge der Lebercavernome. Die von ihm zum Vergleich herangezogenen multiplen Angiome der Rindsleber seien den menschlichen Lebercavernomen analog. Nach den neuesten Untersuchungen von Hedrén handelt es sich aber bei diesen multiplen Teleangiektasien der Leber um primäre Leberzelldegeneration; niemals könne aus diesen ein echtes Cavernom entstehen, ebensowenig wie aus den solitären Teleangiektasien, welche Hedrén gleich Schmieden auf eine Entwicklungsstörung zurückführt.

Borst betrachtet die cavernösen Leberangiome im wesentlichen als eine cavernöse Metamorphose der Blutbahn, die mit Kapillarektasie beginne und von sekundärer Bindegewebswucherung begleitet sei. Wie Borst in dem kürzlich erschienenen Lehrbuch von Aschoff sagt, handelt es sich bei den Lebercavernomen größtenteils um „Hamartien", bei denen die Entwicklung von Leberzellenbalken und Gefäßen in unregelmäßiger Weise erfolgte. In seltenen Fällen nur seien diese Cavernome als „echte cavernöse Angioblastome" anzusehen.

Die Histogenese der Lebercavernome ist jedenfalls nicht in allen Fällen dieselbe. Im Wesentlichen sind wohl zwei Entwicklungsmöglichkeiten, die auch Borst annimmt, in Betracht zu ziehen.

Für die häufigere Form derselben ist die von Schmieden zuerst entwickelte Entstehungsart anzunehmen, nach welcher die Lebercavernome nur einen bei der Leberanlage falsch eingefügten oder abgesprengten Lebergewebsbezirk darstellen, der sich durch sekundäre Veränderungen zu der definitiven Gestalt entwickelt und danach als ein Hamartom im Sinne E. Albrecht's zu bezeichnen ist.

Die andere, seltenere Form der cavernösen Leberangiome geht aus einer wahren Neubildung von Gefäßen und Bindegewebselementen hervor. Durch die Art ihres Wachstums erweisen sich diese ferner, wie schon Ribbert und v. Brüchanow hervorhoben, als echte Gefäßgeschwülste. Gerade durch diese Wachstumserscheinungen unterscheiden sich diese wesentlich von den Ersteren. Entgegen Ribbert und v. Brüchanow konnte ich an einer Reihe kleinerer (solitärer) Lebercavernome, die ich zum Vergleich untersuchte, keinerlei Zeichen von Gefäß- und Bindegewebswucherung beobachten. Dieser Befund stimmt auch mit den Angaben Schmieden's überein, daß „die Lebercavernome sensu strictiori" nicht nach Art echter Gefäßgeschwülste zu wachsen pflegen.

Über die Beziehungen der multiplen cavernösen Angiome der Leber und anderer Organe z. B. der Haut zu den gewöhnlichen Lebercavernomen ist noch zu sagen, daß diese beiden jedenfalls nicht als genetisch gleichartige Bildungen anzusehen sind. Diese Auffassung wird auch nicht durch den Fall von v. Brüchanow (multiple cavernöse Angiome der Leber, Haut und des Periostes zweier Rippen), wie auch Schmieden

annimmt, widerlegt. v. Brüchanow zieht aus diesem Falle den allgemeinen Schluß, daß Lebercavernome mit identischen Angiomen an anderen Körperstellen kombiniert sein können. Dagegen konnte Schmieden „bei oft zahllosen Cavernomen der Leber niemals verwandte Bildungen im übrigen Körper“ nachweisen. Wie aus dem v. Brüchanowschen und meinem zweiten Falle hervorgeht, handelt es sich bei diesen multiplen Cavernomen der Leber und anderen Organen wie besonders der Haut um echte cavernöse Gefäßbildungen.

Kurz zusammengefaßt ergibt sich aus der Untersuchung der beiden beschriebenen Fälle, daß echte cavernöse Angiome bzw. Gefäßgeschwülste in der Leber vorkommen, die aus dem Venensystem der Leber hervorgehen, und zwar nicht nur aus den Pfortadern, sondern auch den Venae hepaticae. Solche cavernösen Angiome können in der Leber allein sowie kombiniert mit gleichartigen Angiomen in der Haut vorkommen.

Literaturverzeichnis.

1) Virchow, Über cavernöse (erektile) Geschwülste und Teleangiektasien, V. A. Bd. 6 1854.
2) —, Geschwulstlehre 1863.
3) v. Esmarch, Über cavernöse Blutgeschwülste, V. A. Bd. 6 1854.
4) Rokitansky, Lehrbuch der pathologischen Anatomie I. Bd 1855.
5) Frerichs, Klinik der Leberkrankheiten 1861.
6) Maier, Rudolf, Lehrbuch der allg. pathol. Anat. 1871.
7) Uhle-Wagner, Handbuch der allgemeinen Pathol., 6. Aufl. 1874.
8) Birch-Hirschfeld, Lehrbuch der pathol. Anat. 1877.
9) Chervinsky, Cas d'angiome caverneux multiple chez un enfant de six mois, Arch. de phys. norm. et path. 3. Série Tome VI 1885.
10) Rindfleisch, Lehrbuch der Pathol. Gewebelehre 6. Aufl. 1886.
11) Orth, Spez. path. Anat. I. Bd. 1887.
12) v. Recklinghausen, Multiple Enchondrome der Knochen, V. A. Bd. 118 1889.
13) Ribbert, Über Bau, Wachstum und Genese der Angiome V. A. Bd. 151.
14) —, Geschwulstlehre 1904.
15) v. Eiselsberg, Wien. klin. Wochenschr. Nr. 1891 Bd. 6.
16) Pilliet, Sitzungsbericht der anat. Ges. in Paris 1891.
17) Stamm, Beitrag zur Lehre von den Blutgefäßgeschwülsten, I.-D. Göttingen 1891.
18) Burckhard, Beitrag zur pathol. Anat. des cav. Ang. der Leber, I.-D. Würzburg 1894.
19) Langerhans, Grundriß der pathol. Anat. 2. Aufl. 1896.
20) Scheffen, Beiträge zur Histogenese der Leberkavernome, I.-D. Bonn 1897.
21) Pfannenstiel, Erfolgreiche Exstirpation eines großen kav. Leberangioms, Allg. Med. Zentral-Ztg. 1898 Nr. 15.
22) Langer, Archiv f. klin. Chirurgie 64. Bd Heft 3.
23) v. Brüchanow, Über die Natur und Genese der cavernösen Hämangiome der Leber, Prager Zeitschr. f. Heilkunde 1899.
24) Schmieden, Über den Bau und die Genese der Lebercavernome, V. A. Bd. 161 1900.
25) Borst, Lehre von den Geschwülsten 1902.
26) Earl, Multiple Cavernomata of the liver, Transact. of the Royal Acad. of. Med. in Ireland V, 21 1903.
27) Mantle, An unusually large Angioma of the liver, Brith. med. Jour. 1903 V. I.
28) Ziegler. Allg. Pathol. 1905 11. Aufl.
29) v. Genersich, Operierter Fall eines kindskopfgroßen Ang. cav. hep., Med. Klin. 1908 Nr. 45.

30) Kaufmann, Lehrbuch der spez. pathol. Anat. 1909.
31) Hedrén, Teleangiectasia hepatis disseminata und ihre Pathogenese, Ziegler's Beitr. Bd. 45 1909.
32) Pick, Über totale hämangiomatöse Obliteration des Pfortaderstammes, V. A. Bd. 197 1909.
33) Payne, Transact. of the path. Soc., London 1869, zitiert nach Stamm (17).
34) Langhans, V. A. Bd. 75, zitiert nach Stamm (17).

Erklärung der Abbildungen.

Tafel XII.

Fig. 1. Schnitt durch die Randzone des großen cavernösen Angioms. Man sieht zahlreiche Balken mit größeren Leberzelleninseln, Gallengängen, Blutgefäßen, auch einzelnen Leberzellen neben rein fibrösen Balken. In den Hohlräumen findet sich teilweise Blut. Bei a angrenzendes normales Lebergewebe. Zeiß Oc. 2 Obj. a_3.

Fig. 2. Schnitt durch ein an der Wand einer großen Vena hepatica gelegenes, kleines cavernöses Angiom. a = Teil der hier ziemlich dicken Lebervenenwand. b = zellreiche Bindegewebsanhäufung mit 2 weiteren quergetroffenen und 2 engen längsgetroffenen Endothelröhren. c_1 = längsgetroffener und c_2 quergetroffener portaler Gefäßast. d = Lumen der Lebervene, welches mit den Bluträumen kommuniziert. e = Balken mit Leberzellen. Zeiß Oc. 2 Obj. AA.

Fig. 3. Schnitt durch ein kleines kavernöses Angiom. Man sieht einen Lebervenenast bei a in das Angiom einmünden. b = quergetroffene kleinste portale Gefäßäste. Bei c Einwucherung von Bindegewebsfasern zwischen den Leberzellenreihen.

Fig. 4. Rechter Leberlappen von unten gesehen. Im vorderen Leberrande a sieht man zahlreiche kleine cavernöse Angiome. b = Fovea pro vesica fellea. c = Lig. suspensor. hep. Natürliche Größe.

Fig. 5. Linker atrophischer Leberlappen und ein Teil des r. Leberlappens mit multiplen cavernösen Angiomen.

Lebenslauf.

Ich, Fritz Hans Ludwig Roggenbau, Sohn des Obermedizinalrats Dr. Roggenbau, wurde am 21. August 1885 zu Neustrelitz i. M. geboren. Von Ostern 1892 bis Ostern 1904 besuchte ich das Großherzogliche Gymnasium Carolinum zu Neustrelitz, welches ich mit dem Zeugnis der Reife Ostern 1904 verließ. Darauf begab ich mich nach Freiburg i. Br., um mich dem Studium der Medizin zu widmen. Dort blieb ich 3 Semester und begab mich darauf nach Kiel, wo ich nach 2 weiteren Semestern die ärztliche Vorprüfung bestand. Zur Fortsetzung des Studiums ging ich nach Berlin, wo ich 1 Semester blieb. Daselbst genügte ich meiner halbjährigen Dienstpflicht mit der Waffe beim Garde-Füsilier-Regiment. Während der letzten 4 Semester studierte ich in Straßburg, wo ich im Mai 1909 das Staatsexamen bestand. Am 1. Juni begann ich das vorgeschriebene praktische Jahr und zwar war ich zunächst 4 Monate an der medizinischen Poliklinik zu Straßburg. Vom 1. Oktober bis 31. März 1910 war ich als Praktikant am pathologischen Institut in Straßburg und vom 1. April bis 31. Mai 1910 an der chirurgischen Universitätspoliklinik zu Berlin. Vom 1. April 1909 bis 31. März 1910 versah ich die Hilfsassistentenstelle am pathologischen Institut in Straßburg.

Lippert & Co. (G. Pätz'sche) Buchdr., Naumburg a. S.

1.

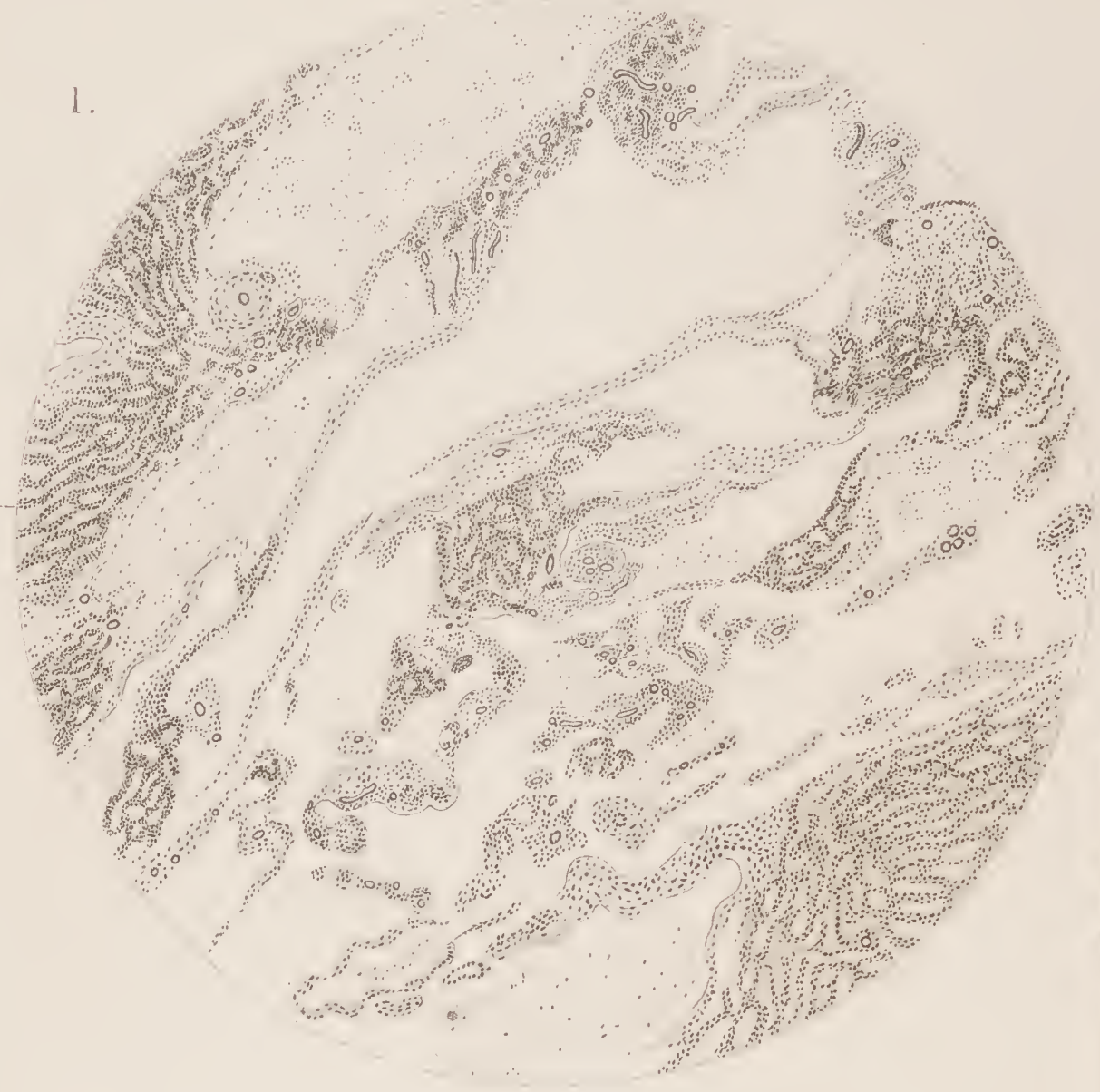

5.

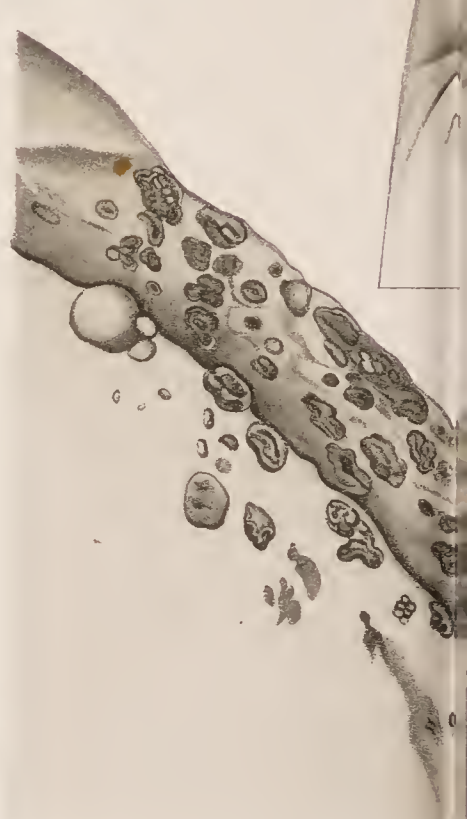

3.

E. Kretz gez.

Roggenbau, Leberangiome.

Verlag von G

4.

2.



Lippert & Co. (G. Pätz'sche Buchdruckerei), Naumburg a/S.